

## Dysfonction cardiaque droite

S. Duperret\*, Z. Schmitt, A. Bonnet, G. Wallon, F. Aubrun

*Service d'anesthésie-réanimation, hôpital Croix-Rousse, 103 bd de la Croix-Rousse, 69004 Lyon*

\*Auteur correspondant : [serge.duperret@chu-lyon.fr](mailto:serge.duperret@chu-lyon.fr)

### POINTS ESSENTIELS

- Le VD n'est protégé contre l'ischémie qu'en situation physiologique
- Sa fraction d'éjection dépend en grande partie de la contraction VG
- L'augmentation de la postcharge est la cause essentielle de la dysfonction droite
- Le maintien du QC dépend surtout d'une augmentation du volume VD en diastole
- L'interdépendance ventriculaire rend souvent difficile la distinction avec la dysfonction globale
- Le diagnostic, en situation critique, est surtout échocardiographique
- Le traitement repose sur la compréhension physiopathologique
- La diminution de la postcharge est la mesure la plus déterminante
- Les capacités de récupération du VD sont bonnes en dehors d'une ischémie prolongée
- une défaillance prolongée est à l'origine d'une dysfonction d'organes, notamment rénale et hépatique, par congestion veineuse.

La dysfonction cardiaque droite désigne le stade d'adaptation de la fonction ventriculaire droite à une modification de ses conditions de charge, le plus souvent de post charge, ou de son inotropisme, adaptation permettant un maintien du QC. Au stade de défaillance ventriculaire droite (DVD), le QC est abaissé et la PVC élevée [1] [2]. La frontière est assez théorique et la décompensation est si souvent brutale que ces deux stades ne seront pas distingués. Par souci de clarté, la pathologie péricardique ne sera pas développée, même si le rôle du péricarde est primordial dans les phénomènes d'interdépendance ventriculaire et les signes cliniques assez proches.

## Rappels anatomiques et physiologiques

La circulation coronaire du réseau droit est systolo-diastolique alors qu'elle n'est que diastolique à gauche. La résistivité en systole du réseau coronaire droit est moins importante que pour le VG en raison d'une contrainte intra myocardique plus faible. En revanche, le flux dans l'artère coronaire droite est très dépendant de la pression artérielle systémique qui est en quelque sorte la pression motrice de l'artère coronaire droite [3]. De plus, la circulation droite est soumise à des forces d'étirement lors d'une dilatation du VD en réponse à une augmentation de la postcharge. De même, alors que la vascularisation coronaire droite est prépondérante pour l'irrigation du tissu de conduction, la dilatation brutale des cavités droites peut entraîner des anomalies de conduction intraventriculaire ou auriculo-ventriculaire. La situation sous endocardique de la branche droite du faisceau de His, explique aussi l'apparition d'un bloc de branche droit dans ces situations de surcharge. En dehors des situations pathologiques avec hypertrophie ou surcharge en pression, le VD est mieux protégé contre l'ischémie que le VG, d'une part en raison de sa moindre consommation en oxygène [4], d'un réseau de suppléance naturellement important aux dépens des artères perforantes septales nées de l'artère coronaire gauche antérieure [5] et enfin d'une capacité importante à extraire l'O<sub>2</sub> [6]. Alors que le coefficient d'extraction d'oxygène du VG est de 75 %, il n'est que 50 % pour le VD. Ce dernier bénéficie donc d'une réserve tant en débit coronaire qu'en capacité d'extraction [7]. Dans le cadre d'un exercice physique, la voie de l'extraction prime, alors qu'en cas d'hypertension artérielle pulmonaire aiguë, le débit coronaire est mobilisé préférentiellement [8].

La forme du VD est complexe. Vu depuis la pointe cardiaque, il apparaît comme un triangle dont la base est l'anneau tricuspide. Dans une vue parasternale petit axe, il se présente comme un croissant. On lui distingue trois régions, une chambre d'admission ou sinus, une chambre d'éjection ou conus, séparées par la crista supraventricularis. À ce niveau le VD dont l'orientation était caudale et vers la gauche et l'avant, devient céphalique et toujours vers la gauche et vers l'arrière, s'enroulant littéralement autour du VG et donnant au tronc de l'artère pulmonaire une direction quasiment verticale et une situation antérieure par rapport à la chambre de chasse du ventricule gauche. La pointe du VD est caractérisée par un ensemble riche de muscles trabéculaires. Parmi ces muscles, on distingue 3 bandes musculaires dont la plus importante est la bande « modératrice » qui relie la paroi libre au septum interventriculaire et qui est souvent bien visible en échocardiographie et prise à tort pour un thrombus [9]. La disposition

des fibres musculaires superficielles et moyennes, est circonférentielle ou oblique, alors qu'elle est longitudinale pour les fibres profondes. Le VD partage: par l'intermédiaire du septum inter ventriculaire, une paroi où les fibres épiscopardiques sont communes avec le ventricule gauche [9] [10]. La déformation du VD lors de la systole est le résultat de trois types de contraction : vers l'intérieur pour la paroi libre, longitudinale et enfin circonférentielle. La contraction longitudinale est la plus importante, mais la traction de la paroi libre du VD sous l'effet de la contraction VG, participe à près de 40 % de son volume d'éjection. Le VD est dépourvu des mouvements de rotation et de contraction hélicoïdale du VG [11]. La densité en récepteurs sympathiques est plus importante dans le VD que dans le VG [12]. Les chambres d'admission et d'éjection sont différentes quant à leurs innervations sympathiques et il semble que la réponse inotropique de l'infundibulum et de la chambre de chasse soit plus importante que celle de la chambre d'admission. Il existe un certain asynchronisme entre le VD et le VG ; le remplissage commençant avant et finissant après le remplissage gauche et la période de relaxation isovolumétrique étant plus courte pour le VD. Cette notion s'explique par une postcharge basse pour le VD. Le réseau artériel pulmonaire fonctionne à basse pression ; en effet, une PAPM de 10 mmHg est suffisante à la distribution du QC à travers la vascularisation pulmonaire. Le système à basse pression est en harmonie avec la fonction d'hématose du poumon, très sensible à l'eau extra vasculaire. Ainsi, la masse ventriculaire droite est de  $26 \pm 5 \text{ g/mm}^2$  de surface corporelle contre  $87 \pm 12 \text{ g/mm}^2$  pour le VG [10] et l'épaisseur de la paroi libre est comprise entre 2 et 5 mm contre 7 à 11 mm pour le VG.

## Physiopathologie, circonstances de survenue

La fonction ventriculaire droite est, comme pour le VG, dépendante de la contractilité myocardique, des conditions de pré- et postcharges, du rythme cardiaque, du synchronisme intraventriculaire et de l'interdépendance ventriculaire [10].

### Atteinte de la contractilité

À partir du registre SHOCK comprenant 933 patients présentant un infarctus compliqué d'un état de choc, Jacobs et coll. isolent 49 patients (5%) qui présentent des signes de défaillance ventriculaire droite prépondérants [13]. La mortalité hospitalière était non différente entre les deux groupes, en dépit d'un plus jeune âge pour ce dernier. Mais la difficulté est d'isoler les formes pures d'infarctus du VD des cas d'extension au VD des infarctus postéro inférieurs qui

représentent 34 % des cas d'infarctus avec état de choc, l'atteinte coronaire droite représentant 27% des patients en état de choc avec atteinte prédominante du VG [14]. Compte tenu des phénomènes d'interdépendance, il est difficile d'interpréter la présence d'une défaillance droite au sein d'une défaillance globale ; témoin de la gravité ou ischémie vraie? Néanmoins, il est admis que l'infarctus du VD, même si les signes initiaux sont bruyants (hypotension, bradycardie, arythmie supraventriculaire, et bloc atrioventriculaire), est de meilleur pronostic que les infarctus antérieurs [15].

### **Augmentation de la précharge ou surcharge en volume**

Les facteurs influençant la précharge sont : le volume du système vasculaire capacitif, la compliance ventriculaire droite, la fréquence cardiaque, les pressions de remplissage du ventricule gauche et la pression péricardique. Il est classique de reconnaître la surcharge en volume du VD comme cause de défaillance, par exemple en cas de communication interventriculaire aiguë. Mais en cas de communication interauriculaire, de régurgitations tricuspidiennes ou pulmonaires organiques, cette défaillance ne survient que si la postcharge est également accrue [2]. En raison des phénomènes d'interdépendance, il est toujours difficile d'isoler une défaillance droite d'une défaillance globale, mais la présence d'une défaillance droite est un marqueur pronostique péjoratif en cas de cardiopathie gauche [16].

### **Interdépendance ventriculaire (figures 1 et 2)**

On désigne par effet Bernheim inverse, décrit par Dexter [17], la dilatation du VD aux dépens du VG au sein d'un sac péricardique inextensible. En fait, le terme d'interdépendance ventriculaire ne se limite pas à la surcharge en volume du VD et ses conséquences sur le volume du ventricule gauche, mais une totale interdépendance tant systolique que diastolique [18]. Toute augmentation du volume télédiastolique du VG entraînera aussi une diminution du volume télédiastolique du ventricule droit et une augmentation de la pression intra ventriculaire droite (effet Bernheim). Le phénomène est complexe en raison des particularités de fonctionnement du VD, soumis à une postcharge basse. En effet, en cas de dysfonctionnement gauche (valvulaire, ischémique, etc.), l'augmentation de la PAPO entraîne une baisse du gradient ventriculo-artériel pulmonaire et une augmentation de la postcharge ventriculaire droite. Le VD voit sa précharge

augmenter en réponse à une post charge accrue. Ainsi tous dysfonctionnements gauches peuvent entrainer une dilatation du cœur droit qui retentit, en retour, sur la fonction diastolique du VG puisque sa cavité se voit restreinte en diastole [19].

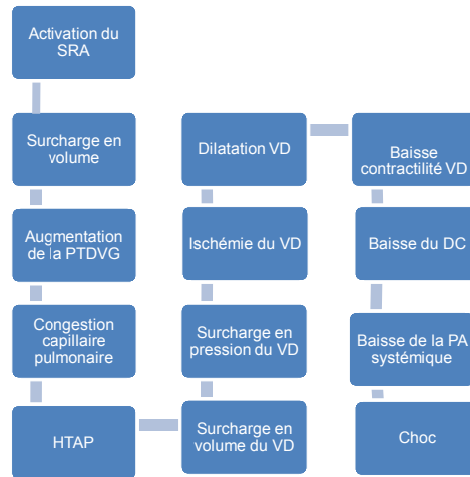


Fig 1 - Conséquences sur le VD d'une activation du système rénine angiotensine en cas d'insuffisance cardiaque.

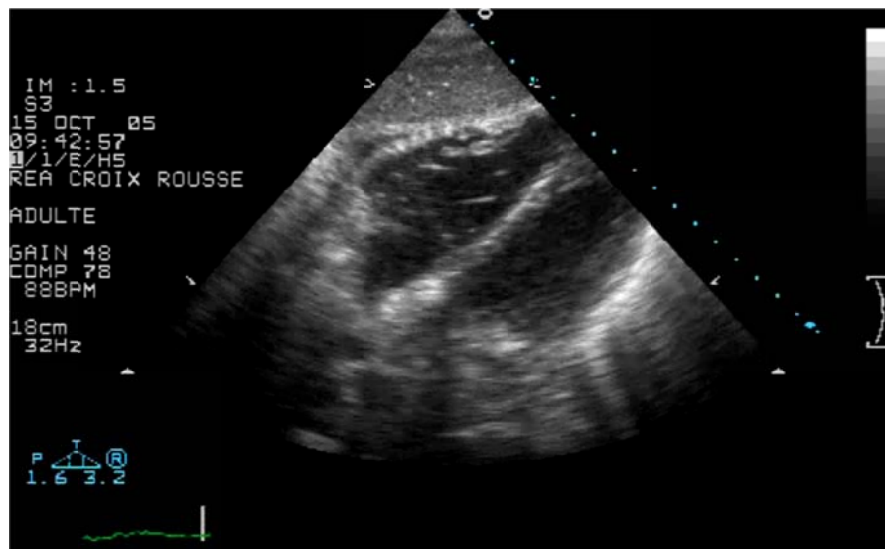


Fig 2 - Incidence quatre cavités sous-costale : aggravation de la surcharge droite chez un patient porteur d'un SDRA avec choc septique. Majoration du rapport VD/VG, compression du VG en diastole et déplacement du septum vers le VG

## **Augmentation de la post charge**

Durant la vie fœtale et néonatale, les parois ventriculaires droites et gauches sont de même épaisseur et possèdent la même force. Il existe une hypertrophie ventriculaire droite qui régresse après la naissance parallèlement à la chute des RAP [20]. Après la naissance, le VD est soumis à une postcharge basse et s'amincit. L'étude des courbes de la relation pression-volume intra ventriculaire illustre bien la différence de condition de post charge entre les deux ventricules. En effet, la phase de contraction isovolumétrique est très courte pour le VD donnant au cycle pression-volume, une forme triangulaire et non pas quadrangulaire comme pour le VG. Par ailleurs, la phase d'éjection se poursuit même quand le pic de pression est atteint, en raison d'un système d'aval très peu résistif. La relation pression-volume change totalement en cas d'augmentation aiguë d'hypertension artérielle pulmonaire (HTAP) [21]. La phase de contraction isovolumétrique s'allonge (la relation tend à venir quadrangulaire, comme pour le VG), ce qui permet le maintien du volume d'éjection [22]. Le prolongement de la phase de contraction isovolumétrique et de la phase d'éjection, est responsable d'une augmentation de la consommation en oxygène aggravée en cas de chute de PAS et crée les conditions de l'ischémie myocardique. L'augmentation de la postcharge est le mécanisme essentiel dans l'embolie pulmonaire massive, la vasoconstriction hypoxique [23], au décours du sepsis, en cas d'hypertension artérielle pulmonaire primitive ou après chirurgie cardiaque.

L'embolie pulmonaire (EP) est le modèle du "cœur pulmonaire aigu" (CPA). À une augmentation brutale de la postcharge, l'adaptation ventriculaire droite se fait par une augmentation de la précharge c'est-à-dire une dilatation. La classification des EP a été simplifiée ces dernières années [24] [25] [26]. Les EP massives sont caractérisées par des critères cliniques, à savoir un état de choc ou une hypotension inférieure à 90 mmHg ou une chute de tension de plus de 40 mmHg. La situation d'instabilité circulatoire représente 5 % des cas d'EP avec une mortalité précoce supérieure à 25 % [27]. Les embolies non massives se répartissent de façon égale en un groupe qui ne présente aucun signe de dysfonction droite et un autre groupe qui en est porteur ; on emploie alors le terme d'embolie submassive. Ces signes sont décrits grâce à l'échocardiographie, l'imagerie tomodensitométrique ou des marqueurs biologiques:

- Les signes échographiques du CPA sont un élargissement du diamètre ventriculaire droit avec un rapport VD sur VG supérieur à 0,9, une hypokinésie de la paroi libre du VD, un septum paradoxal ou une HTAP systolique supérieure à 30 mmHg [24] [28] [29]. Ces signes sont indirects, le seul signe direct d'embolie pulmonaire étant la visualisation d'un thrombus intracardiaque, soit mobile, soit "appendu" au septum inter auriculaire, c'est-à-dire enclavé dans la fosse ovale [30].

- La dilatation ventriculaire droite peut être détectée grâce au scanner thoracique qui met en évidence un rapport des diamètres VD/VG également supérieur à 0,9. Cette détection exige des images parfaites, parfois difficiles à obtenir en urgence, du fait de la polypnée [31].

- Enfin les signes de dysfonction droite peuvent être mis en évidence par la mesure d'un marqueur de souffrance myocardique, la troponine I ou la troponine T, ou par une augmentation du BNP ou du NT-proBNP, témoin d'une dilatation [26].

Cette classification qui permet d'individualiser les patients porteurs d'une EP submassive présente l'intérêt de détecter des dysfonctions droites précocement, car il est établi que ces patients sont exposés à une surmortalité, alors que la clinique est rassurante [25].

DVD et sepsis. Il existe des arguments expérimentaux attestant d'une HTAP en cas de choc septique [32] et d'une altération, à la phase tardive du choc endotoxinique, du couplage ventriculo-artériel droit [33]. La dysfonction droite au cours du sepsis a été évoquée en clinique dès 1984 [34] puis reprise plus récemment où il est rapporté une prévalence de 30 % [35]. Celle-ci semble plus fréquente quand le choc septique est associé à un SDRA [34]. Cette dysfonction droite entraîne une altération de la fonction diastolique du VG (interdépendance) et participe donc à la dysfonction cardiaque du sepsis.

DVD et SDRA. Le SDRA est associé à une HTAP [23] qui est multifactorielle : l'hypoxie, l'hypercapnie [36], la destruction du parenchyme et le collapsus alvéolaire, les épanchements pleuraux et la ventilation mécanique avec hauts volumes courants et niveaux de PEEP. De plus, une éventuelle dépression myocardique d'origine inflammatoire peut amplifier la surcharge en pression du VD, par augmentation de la PAPO. Le degré d'hypertension pulmonaire ainsi que l'accroissement du travail du VD sont associés à une surmortalité [37]. La prévalence du CPA en

cas de SDRA est mal connue. Une même équipe retrouve une incidence de 61 % de cœur pulmonaire aigu en 1985 (jardin 1985), contre 25 % en 2001 [38]. L'évaluation était échographique dans les deux cas, par voie transœsophagienne pour la plus récente. Pour une autre, utilisant le cathéter de Swan Ganz, la prévalence n'est que de 10% [39]. Alors que la façon de ventiler ces patients a changé (ventilation protectrice), il convient de questionner l'importance des paramètres ventilatoires à même de retentir sur le VD. Dans une étude expérimentale [40] où la compliance thoracique est modifiée artificiellement chez des patients porteurs d'un SDRA et ventilés avec un VT de 8ml/kg, les auteurs concluent que la post charge du VD est déterminée par le VT et non par la pression des voies aériennes. À PP constante, une augmentation du VT, par diminution de la PEP par exemple, entraîne une augmentation de la postcharge VD. En revanche, la réduction du VT, si elle entraîne une hypercapnie et une acidose sévères, peut entraîner une DVD [41].

Il est donc impossible de prédire la tolérance ventriculaire droite à un réglage du respirateur. Si la PP est fixée [42], aucun niveau minimal de PEP ne l'est à priori [43]. Il convient donc de vérifier que les réglages de la PEP, donc du VT, ainsi que la capnie qui en résulte, n'ont pas de retentissement sur le VD ; cette surveillance faisant partie intégrante de la prise en charge globale du patient en SDRA [44] (fig 3).

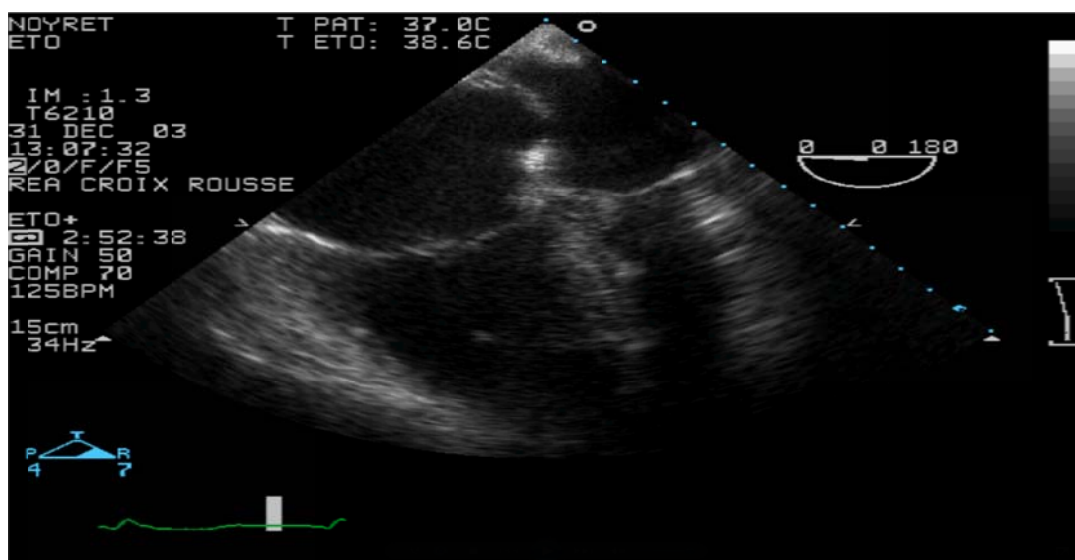


Fig 3 - Echographie trans œsophagienne quatre cavités : CPA dans le cadre d'un SDRA. Noter la dilatation droite et le bombement du septum inter auriculaire vers la droite, témoin d'une élévation de la POD



DVD après chirurgie cardiaque. Elle est observée dans 20 à 30% des cas après assistance ventriculaire gauche, dans 2 à 3 % après transplantation cardiaque et dans 0,1% après cardiectomie [45], notamment après pontage aorto-coronarien chez les patients fragiles [46]. Les causes sont : une protection myocardique insuffisante, une chirurgie longue, une ischémie coronaire droite (embolie, thrombose), un trouble du rythme auriculaire ou une asynchronie, une HTAP préexistante ou secondaire à la protamine ou une dépression myocardique d'origine inflammatoire [47].

DVD et HTAP chronique (figure 4). Les facteurs d'aggravation et de décompensation droite dans le cadre d'une HTAP chronique, qu'elle soit primitive ou secondaire, sont : l'infection, la chirurgie, l'anémie, un traumatisme, la grossesse, l'embolie pulmonaire, un trouble du rythme et la non-observance. La mortalité dans ce groupe de patients est très élevée (41%) [48]. Là encore, la distinction entre défaillance d'origine ventriculaire gauche avec retentissement droit et la défaillance droite pure est difficile. Dans la population de patients BPCO, par exemple, la prévalence de l'insuffisance cardiaque gauche est mal connue, mais probablement sous-évaluée [49].

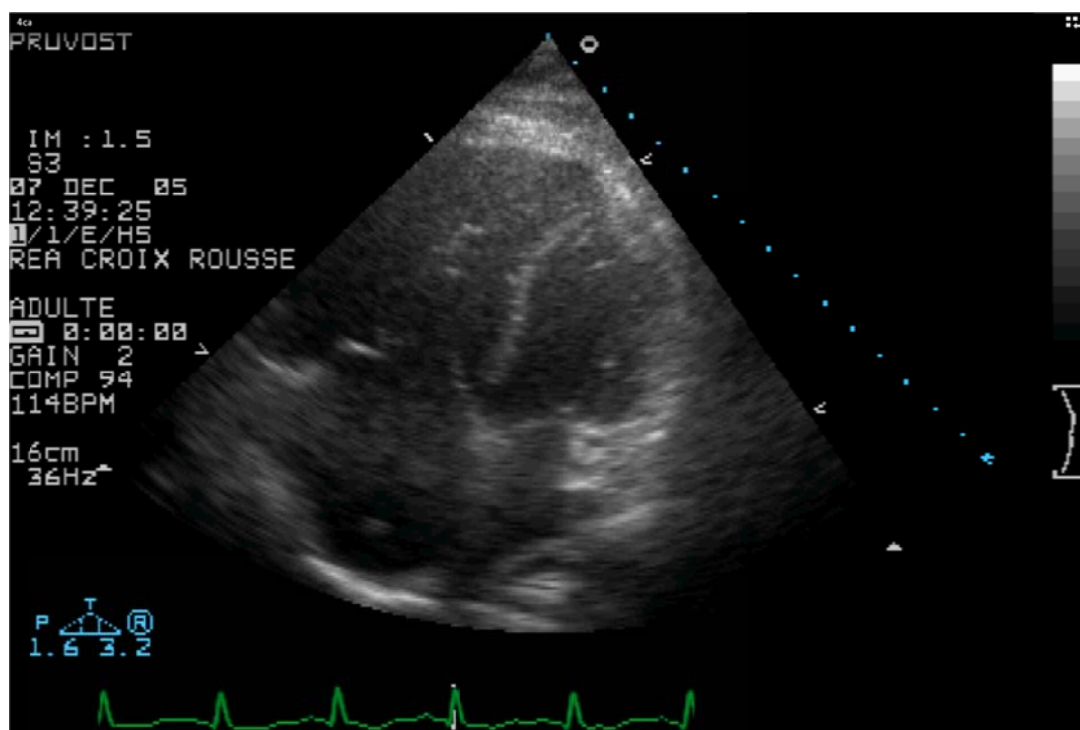


Fig 4 - Echographie trans-thoracique apicale quatre cavités : cœur pulmonaire chronique décompensé. Noter l'extrême dilatation droite et l'hypertrophie pariétale VD (HVD)

## Diagnostic et exploration [50]

En cas de défaillance droite le QC est bas et la PVC élevée. L'élévation de la PVC se traduit habituellement par une turgescence jugulaire en position assise et non modulée par la ventilation spontanée, et est responsable d'une baisse du débit de filtration glomérulaire [51], ainsi que d'une congestion hépatique, elle-même matérialisée par une hépatomégalie dure et des anomalies du bilan hépatique retrouvées dans 50% des cas d'insuffisance cardiaque décompensée [52]. On observe également des épanchements transsudatifs des séreuses, mais qui peuvent être tardifs.

On dispose de nombreux moyens d'exploration de la fonction VD, mais ne pas déplacer un malade potentiellement instable est une priorité. Si l'IRM et le CT-scan se disputent la place de méthode de référence [53], nous limiterons l'exposé à l'usage du cathétérisme droit, de l'échocardiographie et des biomarqueurs.

Le cathéter de Swan-Ganz permet la mesure des pressions pulmonaires, du débit cardiaque, de la pression capillaire bloquée (PAPO) et le calcul des résistances vasculaires pulmonaires ( $RAP = 80 \cdot [PAPM - PAPO] / QC$  dyn/s/cm<sup>5</sup> N = 60 à 120). En revanche, les dimensions ventriculaires, donc de la précharge, ainsi que celles de la veine cave inférieure et de l'OD ne sont pas explorées. S'il n'y a pas de preuve de l'utilité d'un tel monitoring pour une population générale de patients de réanimation [54], son usage est encore répandu dans la prise en charge des défaillances cardiaques pour deux raisons : d'une part, le suivi de l'évolution du débit cardiaque et de la SvO<sub>2</sub> sous traitement et, d'autre part, la mesure précise de la PAPO, car les défaillances droites s'intègrent souvent dans le cadre des défaillances globales (l'échocardiographie permet aussi l'évaluation des pressions gauches).

L'échocardiographie permet de recueillir un ensemble de signes simples à même d'établir le diagnostic. Depuis quelques années de nouveaux indices sont apparus et sont utilisables en routine. Nous citerons, sans les développer, les pistes de recherches actuelles dans ce domaine.

Les indices simples sont l'augmentation de la taille et l'hypokinésie de la paroi libre du VD voire l'akinésie en cas de défaillance, l'enregistrement de la vitesse maximale du flux d'insuffisance tricuspiddienne qui permet d'en déduire la PAPS, le temps d'accélération dans l'artère pulmonaire (N>90ms) et la mesure du QC à partir du flux doppler pulsé enregistré dans la chambre de chasse du VG. D'utilisation plus récente, l'étude en mode TM ou doppler pulsé tissulaire de

l'anneau tricuspide (DTI), fournit des indices faciles à obtenir et bien corrélés à la fraction d'éjection du VD : il s'agit du TAPSE (excursion systolique du plan de l'anneau tricuspide) (fig. 5) et de la vitesse maximale télé systolique obtenue, en doppler tissulaire (DTI), à l'anneau latéral tricuspide [55] [56] (fig. 6). À l'avenir, des techniques plus sophistiquées de DTI comme la mesure de la pente du flux mesuré à l'anneau tricuspide durant la phase de pré éjection qui semble être un indice de contractilité, le "strain", le STI (Spickle Tracking Imaging) [57], voire l'échographie en 3-D, encore du domaine des laboratoires d'échocardiographie, seront peut-être d'usage courant.

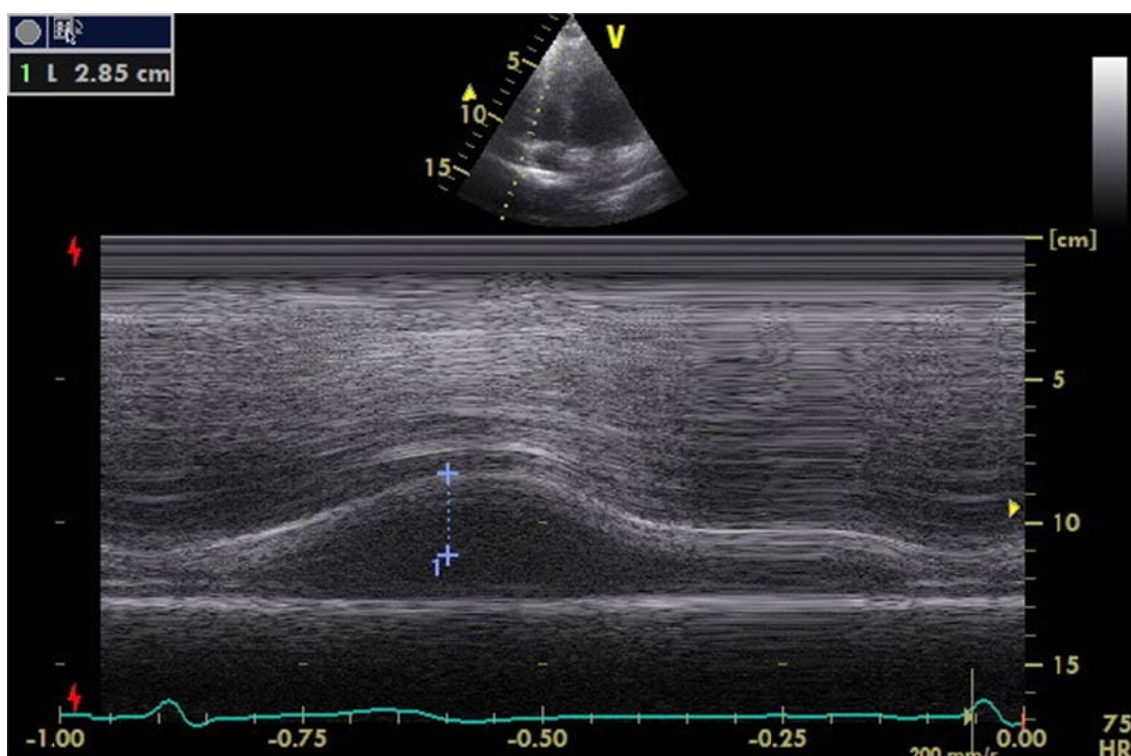


fig 5 - excursion systolique du plan de l'anneau tricuspide ou TAPSE, obtenu en mode TM

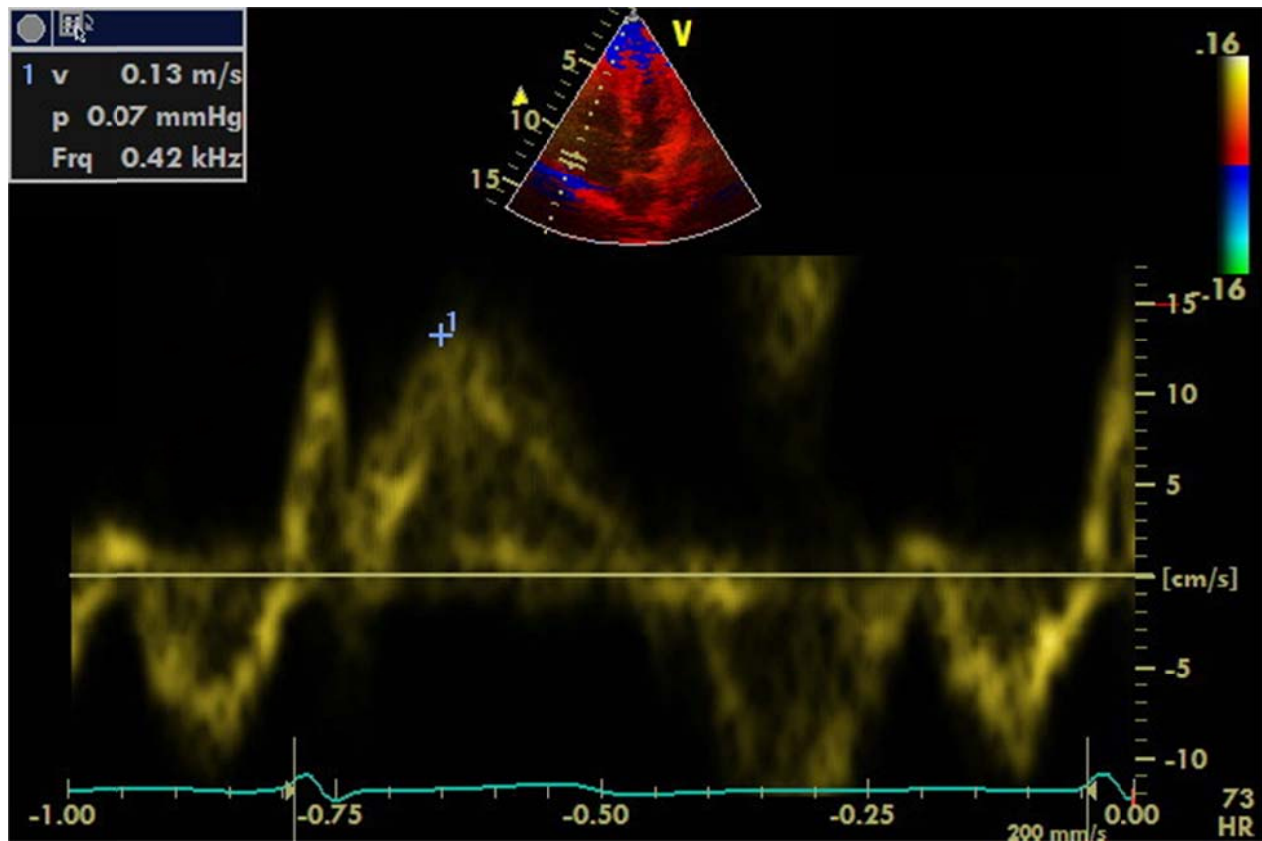


Fig 6 - DTI de l'anneau tricuspide : "1" repère la vitesse maximale de l'onde télé systolique, 13 cm/s.

Les biomarqueurs permettent, de par leur bonne valeur prédictive négative, d'éliminer l'origine cardiaque de la défaillance circulatoire. La troponinémie est un marqueur de souffrance myocardique et son intérêt est démontré dans le cadre de l'infarctus, mais aussi de l'embolie pulmonaire [26]. Le dosage du NT-proBNP dont l'intérêt pronostique est établi dans l'insuffisance cardiaque, permet surtout de suivre l'efficacité du traitement [58], voire d'hospitaliser les malades porteurs d'une HTAP chronique avant la défaillance. D'autres marqueurs, tels CA-125 [59] ou Quiescin Q6 [60] sont en cours d'évaluation.

## Traitements

Le traitement s'appuie sur les données physiopathologiques et comporte trois axes : contrôler la pré charge, la post charge et agir sur la fonction pompe du VD. Le traitement sera différent selon

l'existence ou pas d'une hypotension, car la pression de perfusion coronaire est dépendante de la PAS et son maintien est une priorité.

### **Contrôle de la précharge.**

Bien que dilaté, le VD n'est pas nécessairement "situé" sur la portion horizontale de la relation de Frank-Starling. Le QC peut augmenter après expansion volémique, chez des patients porteurs d'une embolie pulmonaire massive [61], En revanche, au-delà d'un seuil la surcharge du VD entraîne une élévation de la pression péricardique et une chute du QC [62] et une stase veineuse hépato splanchnique et rénale. L'augmentation rapide de la PVC au-delà de 14 mmHg et l'absence d'augmentation, voire la chute, du QC sont des signes d'alerte. L'échographie permet de visualiser soit une IT massive, avec un reflux systolique dans les veines sus-hépatiques, soit un contraste spontané dans le système cave ou dans les cavités droites. Dans ce cas, les patients en défaillance droite n'ont plus de possibilité d'adaptation de leur pré charge et un traitement par diurétiques ou une hémofiltration doivent être débutés [63].

### **Contrôle de la postcharge**

La revascularisation pulmonaire, soit par thrombolyse, soit chirurgicale ou instrumentale est indiquée en urgence pour les patients porteurs d'une embolie pulmonaire avec état de choc ou hypotendus [26].

De nombreux moyens médicamenteux sont à même de faire baisser les RVP et utilisés plutôt dans le traitement de l'HTAP chronique (prostacyclines, anti proliférants, sildénafil...). Le monoxyde d'azote (NO) administré par voie inhalée, est vite dégradé au contact de l'O<sub>2</sub> en produits inactifs, et n'a qu'une action locale et non systémique. Il est donc préféré en situation de DVD aiguë. Les posologies employées sont beaucoup plus élevées dans le cadre du SDRA où il n'est administré que dans le seul but d'améliorer l'oxygénation. Des posologies de 35 à 40 ppm sont couramment utilisées [64].

La ventilation en pression positive doit être évitée le plus possible. S'il est habituellement recommandé d'intuber un patient choqué, dans le cadre de la défaillance droite, l'augmentation des pressions intra thoraciques ne peut qu'aggraver la situation. Ce n'est donc que contraint et en choisissant les VT et les niveaux de PEEP les plus bas, tout en contrôlant la capnie, que l'on ventiler ces patients.

## **Agents inotropes**

La dobutamine est l'inotrope le plus souvent utilisé. Jusqu'à 5 µg/kg/min, on n'observe pas d'effet  $\beta_2$  et donc pas de vasodilatation systémique. Pour des posologies plus importantes, l'hypotension induite a des effets délétères, ainsi que la tachycardie. De plus ses effets s'épuisent dans le temps. La milrinone et l'enoximone, inhibiteurs de la phosphodiesterase, sont également utilisés avec la même efficacité en milieu de réanimation cardiologique ou en période de post chirurgie cardiaque. Le Levosimendan appartient à une nouvelle classe médicamenteuse, agissant comme potentialisateur du calcium intra myocytaire, sans augmenter la quantité totale du calcium, donc sans augmenter la consommation en  $O_2$ , contrairement à tous les inotropes. Utilisé d'abord chez les patients en insuffisance cardiaque grave [65], quelques publications cliniques, notamment dans le SDRA [66] ou en cas d'embolie pulmonaire expérimentale [67] ont fait naître des espoirs. Malheureusement, en France, ce médicament reste délivré en ATU.

## **Mesures générales**

Le maintien d'une PAS suffisante est déterminant pour préserver une circulation coronarienne. Expérimentalement l'association dobutamine-norépinéphrine (NE) semble être la plus favorable, car la NE présente moins d'effet tachycardisant tout en corrigeant l'hypotension systémique, sans trop altérer le couplage ventriculo-artériel droit [68].

Il n'y a pas de recommandations quant à l'anticoagulation de ces patients de réanimation. Les indications sont larges dans le cas de l'HTAP chronique et sont à discuter au cas par cas (SDRA...).

Les mesures purement cardiologiques (revascularisation coronaire, cardioversion ou resynchronisation en cas de troubles du rythme rebelles, assistance ventriculaire, voire traitement chirurgical) ne seront pas développées.

## **En anesthésie**

L'anesthésiste-réanimateur est amené fréquemment à prendre en charge des insuffisants cardiaques dont la moitié présente une insuffisance cardiaque droite, souvent silencieuse, mais néanmoins grevée d'une morbi mortalité post opératoire élevée [69]. Il est recommandé de poursuivre le traitement jusqu'à l'intervention. Aucun des agents anesthésiques habituels ne peut être plus recommandé qu'un autre, l'accent étant mis sur une ventilation non agressive, en

évitant toute hypercapnie et rétention gazeuse. La seule technique à proscrire en cas d'HTAP sévère est la rachianesthésie [70]. Il paraît prudent de prévoir une bouteille de NO avec son détendeur pour traiter une défaillance droite, notamment à l'extubation. Cette pathologie justifie la prise en charge postopératoire en unité de surveillance continue.

## RÉFÉRENCES

- 1 Vincent JL. Is ARDS usually associated with right ventricular dysfunction or failure? "editorial". *Intensive Care Med.* 1995;21:195-6.
- 2 Greyson CR. Pathophysiology of right ventricular failure. *Crit Care Med.* 2008;36Suppl1:57-65.
- 3 Nellis SH, Carroll KL, Eggleston AM. Measurement of phasic velocities in vessels of intact freely beating hearts. *Am J Physiol.* 1991;26:1264-75.
- 4 Goldstein JA, Lee DT, Pica MC, Dixon SR, O'Neill WW. Patterns of coronary compromise leading to bradyarrhythmias and hypotension in inferior myocardial infarction. *Coron Artery Dis.* 2005;16:265-74.
- 5 Lee FA. Hemodynamics of the right ventricle in normal and disease states. *Cardiol Clin.* 1992;10:59-67
- 6 Haupt HM, Hutchins GM, Moore GW. Right ventricular infarction: role of the moderator band artery in determining infarct size. *Circulation.* 1983;67:1268-72.
- 7 Tune JD, Gorman MW, Feigl EO. Matching coronary blood flow to myocardial oxygen consumption. *J Appl Physiol.* 2004;97:404-15.
- 8 Zong P, Tune JD, Downey HF. Mechanisms of oxygen demand/supply balance in the right ventricle. *Exp Biol Med.* 2005;230:507-19.
- 9 Ho SY, Nihoyannopoulos P. Anatomy, echocardiography, and normal right ventricular dimensions. *Heart.* 2006;92:i2-13.
- 10 Haddad F, Hunt SA, Rosenthal DN, Murphy DJ. Right ventricular function in cardiovascular disease, part I: Anatomy, physiology, aging, and functional assessment of the right ventricle. *Circulation.* 2008;117:1436-48.
- 11 Petitjean C, Rougon N, Cluzel P. Assessment of myocardial function: a review of quantification methods and results using tagged MRI. *J Cardiovasc Magn Reson.* 2005;7:501-16.
- 12 Bristow MR, Minobe W, Rasmussen R, Larrabee P, Skerl L, Klein JW et al. Beta-adrenergic neuroeffector abnormalities in the failing human heart are produced by local rather than systemic mechanisms. *J Clin Invest.* 1992;89:803-15.

- 13 Jacobs AK, Leopold JA, Bates E, Mendes LA, Sleeper LA, White H et al. Cardiogenic shock caused by right ventricular infarction: a report from the SHOCK registry. *J Am Coll Cardiol*. 2003;41:1273-9.
- 14 Pfisterer M. Right ventricular involvement in myocardial infarction and cardiogenic shock. *Lancet*. 2003;362:392-4.
- 15 Kinch JW, Ryan TJ. Right ventricular infarction. *N Engl J Med* 1994;330: 1211–17.
- 16 Bistola V, Parissis JT, Paraskevaidis I, Panou F, Nikolaou M, Ikonomidis I et al. Prognostic value of tissue Doppler right ventricular systolic and diastolic function indexes combined with plasma B-type natriuretic Peptide in patients with advanced heart failure secondary to ischemic or idiopathic dilated cardiomyopathy. *Am J Cardiol*. 2010;105:249-54.
- 17 Dexter L. Atrial septal defect. *Br Heart J*. 1956;18:209-25.
- 18 Santamore WP, Dell'Italia LJ. Ventricular interdependence: significant left ventricular contributions to right ventricular systolic function. *Prog Cardiovasc Dis*. 1998;40:289-308.
- 19 Brookes C, Ravn H, White P, Moeldrup U, Oldershaw P, Redington A. Acute right ventricular dilatation in response to ischemia significantly impairs left ventricular systolic performance. *Circulation*. 1999;100:761-7.
- 20 Rudolph AM. The changes in the circulation after birth. Their importance in congenital heart disease. *Circulation*. 1970;41:343-59.
- 21 Redington AN, Gray HH, Hodson ME, Rigby ML, Oldershaw PJ. Characterisation of the normal right ventricular pressure-volume relation by biplane angiography and simultaneous micromanometer pressure measurements. *Br Heart J*. 1988;59:23-30.
- 22 Redington AN, Rigby ML, Shinebourne EA, Oldershaw PJ. Changes in the pressure-volume relation of the right ventricle when its loading conditions are modified. *Br Heart J*. 1990;63:45-9.
- 23 Zapol WM, Snider MT. Pulmonary hypertension in severe acute respiratory failure. *N Engl J Med*. 1977;296:476-80.
- 24 Guidelines on diagnosis and management of acute pulmonary embolism. Task Force on Pulmonary Embolism, European Society of Cardiology. *Eur Heart J*. 2000;21(16):1301-36.
- 25 Torbicki A, Perrier A, Konstantinides S, Agnelli G, Galiè N, Pruszczyk P et al.; ESC Committee for Practice Guidelines (CPG). Guidelines on the diagnosis and management of acute pulmonary embolism: the Task Force for the Diagnosis and Management of Acute Pulmonary Embolism of the European Society of Cardiology (ESC). *Eur Heart J*. 2008;29:2276-315.
- 26 Jaff MR, McMurry MS, Archer SL, Cushman M, Goldenberg N, Goldhaber SZ et al.; American Heart Association Council on Cardiopulmonary, Critical Care, Perioperative and Resuscitation; American Heart Association Council on Peripheral Vascular Disease; American Heart Association Council on Arteriosclerosis, Thrombosis and Vascular Biology. Management of massive and submassive pulmonary embolism, iliofemoral deep vein thrombosis, and chronic



thromboembolic pulmonary hypertension: a scientific statement from the American Heart Association. *Circulation*. 2011;123:1788-830.

27 Kucher N, Rossi E, De Rosa M, Goldhaber SZ. Massive pulmonary embolism. *Circulation*. 2006;113:577-82.

28 Konstantinides S. Clinical practice. Acute pulmonary embolism. *N Engl J Med*. 2008;359:2804-13.

29 Frémont B, Pacouret G, Jacobi D, Puglisi R, Charbonnier B, de Labriolle A. Prognostic value of echocardiographic right/left ventricular end-diastolic diameter ratio in patients with acute pulmonary embolism: results from a monocenter registry of 1,416 patients. *Chest*. 2008;133:358-62.

30 Kucher N, Goldhaber SZ. Management of massive pulmonary embolism. *Circulation*. 2005;112:e28-32.

31 Henzler T, Roeger S, Meyer M, Schoepf UJ, Nance JW Jr, Haghi D et al. Pulmonary embolism: CT signs and cardiac biomarkers for predicting right ventricular dysfunction. *Eur Respir J*. 2012;39:919-26.

32 D'Orio V, Lambermont B, Detry O, Kolh P, Potty P, Gerard P et al. Pulmonary impedance and right ventricular-vascular coupling in endotoxin shock. *Cardiovasc Res*. 1998;38:375-82.

33 Lambermont B, Ghuysen A, Kolh P, Tchana-Sato V, Segers P, Gérard P et al. Effects of endotoxic shock on right ventricular systolic function and mechanical efficiency. *Cardiovasc Res*. 2003;59:412-8.

34 Kimchi A, Ellrodt AG, Berman DS, Riedinger MS, Swan HJ, Murata GH. Right ventricular performance in septic shock: a combined radionuclide and hemodynamic study. *J Am Coll Cardiol*. 1984;4:945-51.

35 Vieillard Baron A, Schmitt JM, Beauchet A, Augarde R, Prin S, Page B et al. Early preload adaptation in septic shock? A transesophageal echocardiographic study. *Anesthesiology*. 2001;94:400-6.

36 Rose CE Jr, Van Benthuyzen K, Jackson JT, Tucker CE, Kaiser DL, Grover RF, Weil JV. Right ventricular performance during increased afterload impaired by hypercapnic acidosis in conscious dogs. *Circ Res*. 1983;52:76-84.

37 Squara P, Dhainaut JF, Artigas A, Carlet J. Hemodynamic profile in severe ARDS: results of the European Collaborative ARDS Study. *Intensive Care Med*. 1998;24:1018-28.

38 Vieillard-Baron A, Schmitt JM, Augarde R, Fellahi JL, Prin S, Page B et al. Acute cor pulmonale in acute respiratory distress syndrome submitted to protective ventilation: incidence, clinical implications, and prognosis. *Crit Care Med*. 2001;29:1551-5.

- 39 Osman D, Monnet X, Castelain V, Anguel N, Warszawski J, Teboul JL et al. French Pulmonary Artery Catheter Study Group. Incidence and prognostic value of right ventricular failure in acute respiratory distress syndrome. *Intensive Care Med.* 2009;35:69-76.
- 40 Vieillard-Baron A, Loubieres Y, Schmitt JM, Page B, Dubourg O, Jardin F. Cyclic changes in right ventricular output impedance during mechanical ventilation. *J Appl Physiol.* 1999;87:1644-50.
- 41 Mekontso Dessap A, Charron C, Devaquet J, Aboab J, Jardin F, Brochard L et al. Impact of acute hypercapnia and augmented positive end-expiratory pressure on right ventricle function in severe acute respiratory distress syndrome. *Intensive Care Med.* 2009;35:1850-8.
- 42 Acute Respiratory Distress Syndrome Network. Ventilation with lower tidal volumes as compared with traditional tidal volumes for acute lung injury and the acute respiratory distress syndrome. *N Engl J Med* 2000;342:1301-1308.
- 43 Brower RG, Lanken PN, MacIntyre N, Matthay MA, Morris A, Ancukiewicz M, Schoenfeld D, Thompson BT; National Heart, Lung, and Blood Institute ARDS Clinical Trials Network. Higher versus lower positive end-expiratory pressures in patients with the acute respiratory distress syndrome. *N Engl J Med.* 2004;351:327-36.
- 44 Jardin F, Vieillard-Baron A. Is there a safe plateau pressure in ARDS? The right heart only knows. *Intensive Care Med.* 2007;33:444-7.
- 45 Kaul TK, Fields BL. Postoperative acute refractory right ventricular failure: incidence, pathogenesis, management and prognosis. *Cardiovasc Surg.* 2000;8:1-9.
- 46 Voelkel NF, Quaife RA, Leinwand LA, Barst RJ, McGoon MD, Meldrum DR et al. National Heart, Lung, and Blood Institute Working Group on Cellular and Molecular Mechanisms of Right Heart Failure. Right ventricular function and failure: report of a National Heart, Lung, and Blood Institute working group on cellular and molecular mechanisms of right heart failure. *Circulation.* 2006;114:1883-91.
- 47 Haddad F, Couture P, Tousignant C, Denault AY. The right ventricle in cardiac surgery, a perioperative perspective: II. Pathophysiology, clinical importance, and management. *Anesth Analg.* 2009;108:422-33.
- 48 Sztrymf B, Souza R, Bertoletti L, Jaïs X, Sitbon O, Price LC et al. Prognostic factors of acute heart failure in patients with pulmonary arterial hypertension. *Eur Respir J.* 2010;35:1286-93.
- 49 Hawkins NM, Petrie MC, Jhund PS, Chalmers GW, Dunn FG, McMurray JJ. Heart failure and chronic obstructive pulmonary disease: diagnostic pitfalls and epidemiology. *Eur J Heart Fail.* 2009;11:130-9.
- 50 Champion HC, Michelakis ED, Hassoun PM. Comprehensive invasive and noninvasive approach to the right ventricle-pulmonary circulation unit: state of the art and clinical and research implications. *Circulation.* 2009 ;120:992-1007.

- 51 Guglin M, Rivero A, Matar F, Garcia M. Renal dysfunction in heart failure is due to congestion but not low output. *Clin Cardiol*. 2011;34:113-6.
- 52 Nikolaou M, Parissis J, Yilmaz MB, Seronde MF, Kivikko M, Laribi S et al. Liver function abnormalities, clinical profile, and outcome in acute decompensated heart failure. *Eur Heart J*. 2013;34:742-9.
- 53 Maffei E, Messalli G, Martini C, Nieman K, Catalano O, Rossi A et al. Left and right ventricle assessment with Cardiac CT: validation study vs. Cardiac MR. *Eur Radiol*. 2012;22:1041-9.
- 54 Harvey S, Harrison DA, Singer M, Ashcroft J, Jones CM, Elbourne D et al. PAC-Man study collaboration. Assessment of the clinical effectiveness of pulmonary artery catheters in management of patients in intensive care (PAC-Man): a randomised controlled trial. *Lancet*. 2005;366:472-7.
- 55 Saxena N, Rajagopalan N, Edelman K, López-Candales A. Tricuspid annular systolic velocity: a useful measurement in determining right ventricular systolic function regardless of pulmonary artery pressures. *Echocardiography*. 2006;23:750-5.
- 56 Rudski LG, Lai WW, Afilalo J, Hua L, Handschumacher MD, Chandrasekaran K et al. Guidelines for the echocardiographic assessment of the right heart in adults: a report from the American Society of Echocardiography endorsed by the European Association of Echocardiography, a registered branch of the European Society of Cardiology, and the Canadian Society of Echocardiography. *J Am Soc Echocardiogr*. 2010;23:685-713.
- 57 Meris A, Faletra F, Conca C, Klersy C, Regoli F, Klimusina J et al. Timing and magnitude of regional right ventricular function: a speckle tracking-derived strain study of normal subjects and patients with right ventricular dysfunction. *J Am Soc Echocardiogr*. 2010;23:823-31.
- 58 Gaggin HK, Mohammed AA, Bhardwaj A, Rehman SU, Gregory SA, Weiner RB, Baggish AL, Moore SA, Semigran MJ, Januzzi JL Jr. Heart failure outcomes and benefits of NT-proBNP-guided management in the elderly: results from the prospective, randomized ProBNP outpatient tailored chronic heart failure therapy (PROTECT) study. *J Card Fail*. 2012;18:626-34.
- 59 Yilmaz MB, Nikolaou M, Cohen Solal A. Tumour biomarkers in heart failure: is there a role for CA-125? *Eur J Heart Fail*. 2011;13:579-83
- 60 Mebazaa A, Vanpoucke G, Thomas G, Verleysen K, Cohen-Solal A, Vanderheyden M et al. Unbiased plasma proteomics for novel diagnostic biomarkers in cardiovascular disease: identification of quiescin Q6 as a candidate biomarker of acutely decompensated heart failure. *Eur Heart J*. 2012;33:2317-24.
- 61 Mercat A, Diehl JL, Meyer G, Teboul JL, Sors H. Hemodynamic effects of fluid loading in acute massive pulmonary embolism. *Crit Care Med*. 1999;27:540-4.
- 62 Belenkie I, Dani R, Smith ER, Tyberg JV. Effects of volume loading during experimental acute pulmonary embolism. *Circulation*. 1989;80:178-88.

- 63 Mebazaa A, Karpati P, Renaud E, Algotsson L. Acute right ventricular failure--from pathophysiology to new treatments. *Intensive Care Med.* 2004;30:185-96.
- 64 Bhorade S, Christenson J, O'connor M, Lavoie A, Pohlman A, Hall JB. Response to inhaled nitric oxide in patients with acute right heart syndrome. *Am J Respir Crit Care Med.* 1999;159:571-9.
- 65 Follath F, Cleland JG, Just H, Papp JG, Scholz H, Peuhkurinen K et al. Steering Committee and Investigators of the Levosimendan Infusion versus Dobutamine (LIDO) Study. Efficacy and safety of intravenous levosimendan compared with dobutamine in severe low-output heart failure (the LIDO study): a randomised double-blind trial. *Lancet.* 2002;360:196-202.
- 66 Morelli A, Teboul JL, Maggiore SM, Vieillard-Baron A, Rocco M, Conti G et al. Effects of levosimendan on right ventricular afterload in patients with acute respiratory distress syndrome: a pilot study. *Crit Care Med.* 2006;34:2287-93.
- 67 Kerbaul F, Gariboldi V, Giorgi R, Mekkaoui C, Guieu R, Fesler P. Effects of levosimendan on acute pulmonary embolism-induced right ventricular failure. *Crit Care Med.* 2007;35:1948-54.
- 68 Kerbaul F, Rondelet B, Motte S, Fesler P, Hubloue I, Ewalenko P et al. Effects of norepinephrine and dobutamine on pressure load-induced right ventricular failure. *Crit Care Med.* 2004;32:1035-40.
- 69 Ramakrishna G, Sprung J, Ravi BS, Chandrasekaran K, McGoon MD. Impact of pulmonary hypertension on the outcomes of noncardiac surgery: predictors of perioperative morbidity and mortality. *J Am Coll Cardiol.* 2005;45:1691-9.
- 70 Naija W, Gayat E, Lortat-Jacob B, Mebazaa A. Anesthésie et insuffisance cardiaque droite. *Ann Fr Anesth Reanim.* 2009;28:1007-14.