

Contusion myocardique et *commotio cordis*

Jean-Stéphane David^{1*}, Gregory Axiotis¹, Nicolas Mottard¹, Mathilde Lefevre¹, Guillaume Marcotte²

¹Unité d'Accueil des Urgences Chirurgicales et Traumatisés Sévères, Service d'Anesthésie Réanimation, Centre Hospitalier Lyon Sud, Hospices Civils de Lyon, 69495 Pierre Bénite cedex ; Faculté de Médecine Charles Mérieux, Université Lyon 1, 69310 Oullins

²Service de Réanimation, Hôpital Édouard-Herriot, Hospices Civils de Lyon, 69437 Lyon cedex 03

*Auteur correspondant : Pr JS David (jean-stephane.david@chu-lyon.fr)

Conflit d'Intérêts : aucun en rapport avec ce travail.

POINTS ESSENTIELS

- La contusion myocardique se définit par des lésions de nécrose myocardique non systématisées et qui dépendent de la localisation et de la force de l'impact sur le thorax.
- La contusion myocardique se traduit par une élévation des marqueurs biologiques de nécrose myocardique et/ou des anomalies ECG et/ou des modifications électrocardiographiques, sans signe clinique.
- Les contusions myocardiques symptomatiques le sont en raison de l'association à des troubles du rythme et/ou de la conduction, voire des lésions du péricarde ou de l'appareil valvulaire. Isolées, elles sont exceptionnellement responsables d'un état de choc cardiogénique.
- Les signes ECG et l'élévation des troponines doivent faire discuter systématiquement le diagnostic de syndrome coronarien aigu, témoin d'une maladie coronaire préexistante et potentiellement responsable du traumatisme.
- Une contusion myocardique (anomalie ECG + troponine augmentée) nécessite une surveillance en USC de 48h associée à la surveillance de la troponine et de l'ECG. L'évolution est habituellement simple.
- Le *Commotio Cordis* est un trouble du rythme qui résulte de la percussion du thorax au niveau de la silhouette cardiaque à un instant donné du QRS. Il peut en résulter une fibrillation ventriculaire.
- Le pronostic du *Commotio Cordis* dépend de la capacité des témoins à débiter une réanimation cardio-pulmonaire.

CONTUSION MYOCARDIQUE

- Introduction

Une contusion myocardique est un dommage cellulaire faisant suite à un traumatisme thoracique non pénétrant. Ce type de traumatisme est le plus fréquemment observé à la suite d'un accident de la voie publique, mais peut également s'observer dans tous types de traumatisme fermé thoracique. En fonction des critères diagnostics utilisés, l'incidence des contusions myocardiques varie de 8 à 76 % [1-3]. Sur des séries autopsiques de patients décédés immédiatement, l'incidence est de 14 % [4]. La contusion myocardique est le plus souvent asymptomatique, mais peut être responsable de trouble du rythme auriculaire ou ventriculaire, de trouble de la conduction, d'insuffisance cardiaque aiguë (droite et/ou gauche), enfin de mort subite.

Si elle est s'accompagne quasiment toujours de lésions thoraciques, l'association à des lésions cardiaques (rupture valve, hémopéricarde, dissection coronaire) est beaucoup plus rare [2, 5, 6]. Son pronostic, en dehors des lésions cardiaques associées, est bon à long terme [7, 8] bien que des séquelles graves soient possibles (insuffisance cardiaque, arythmie, pathologie valvulaire, anévrisme du ventricule gauche [3, 5]).

Enfin, mentionnons la possibilité que cette contusion myocardique puisse décompenser une pathologie myocardique et/ou coronarienne préexistante.

- Physiopathologie

Dès qu'une pression est appliquée au myocarde, celui-ci peut être contus, que cette pression résulte d'un impact direct où soit le résultat de son impact contre des structures osseuses adjacentes (vertèbre ou sternum). Ce niveau de pression ne doit pas être forcément très élevé puisqu'un massage cardiaque peut entraîner des lésions de contusion myocardique, de même qu'une décélération brutale d'un véhicule roulant à moins de 40 km/h [5]. Il est admis que le ventricule droit est plus exposé aux contusions en raison de sa position rétrosternale. À l'opposé, en raison du régime de pression élevée à gauche, les valves aortiques et mitrales sont plus sensibles au traumatisme que les valves pulmonaires et tricuspides. De manière bien plus rare, la contusion peut être en relation avec une onde de choc faisant suite à une explosion (contact thoracique) ou faisant suite au passage d'un projectile dans le thorax avec libération d'énergie aux structures traversées (blast myocardique).

Les lésions histologiques associent des zones d'hémorragie et de nécrose réparties en tache (« patchy »). La nécrose n'est pas spécifique puisqu'elle s'observe en cas d'ischémie myocardique. Ce qui la différencie alors c'est le fait que les modifications histologiques observées en cas de nécrose myocardique sont progressives et qu'elles suivent la distribution des vaisseaux. Dans la contusion, elles sont réparties en taches (alternance franche zone saine et zone pathologique) et n'ont pas de distribution vasculaire. En phase de cicatrisation, une fibrose en tache irrégulière sera observée dans la contusion alors qu'en cas d'ischémie, cette fibrose est généralisée à une région anatomique [5, 9]. La taille des zones de contusion et leur dispersion expliquent l'atteinte hémodynamique et les troubles du rythme et/ou de la conduction.

– **Diagnostic**

Les symptômes présentés par le patient seront non spécifiques et seront ceux rencontrés en cas de traumatisme thoracique (douleur pariétale, dyspnée). L'examen clinique pourra révéler une contusion thoracique pariétale. De manière très rare, la contusion peut prendre le masque d'un état de choc cardiogénique en particulier quand elle s'associe à une atteinte coronarienne et/ou valvulaire (rupture cordage ou valve). Des troubles du rythme peuvent être observés chez 24 à 73 % des patients et pourront survenir jusqu'à 48 heures après le traumatisme [10]. Ces troubles du rythme seront d'autant plus importants que la contusion est étendue [11]. Les arythmies les plus fréquemment observées seront les extrasystoles ventriculaires ou auriculaires et les fibrillations auriculaires, mais des arythmies graves peuvent également être observées [10, 12]. Si des anomalies électrolytiques peuvent favoriser ou être responsable de ces arythmies, leur survenue doit faire évoquer une contusion myocardique chez un traumatisé thoracique de même qu'une pathologie myocardique sous-jacente.

En pratique, le diagnostic reposera sur l'ECG, le dosage des enzymes myocardiques et l'échocardiographie. L'angioscanner qui est systématiquement réalisé chez tous les traumatisés sévères peut permettre avec des séquences coronaires de mettre en évidence des lésions coronaires. L'IRM aurait probablement un intérêt, mais est trop difficile à mettre en œuvre en urgence chez un traumatisé sévère.

– **L'électrocardiogramme**

Un ECG doit être systématiquement fait en présence de tout traumatisme thoracique significatif, mais également en cas d'antécédents de pathologie coronarienne dans un contexte traumatique à l'admission au déchocage (inutile en Smur sauf contexte de coronaropathie aiguë). Des anomalies ECG seront observées chez 5 à 83 % des patients [2, 5, 8] incluant l'apparition d'un trouble du rythme auriculaire ou ventriculaire, un trouble de conduction ou des anomalies du segment ST (**Figure 1**) ou de la repolarisation de l'onde T. Ces anomalies de l'ECG devront être surveillées en répétant les ECG en raison de leur labilité (**Figure 1**), mais également de la possibilité de voir différentes anomalies se succéder dans le temps [12].

L'ECG est insuffisant comme seul examen du diagnostic, car la plupart des anomalies qu'il révèle sont non spécifiques et, car il est possible d'avoir une contusion myocardique avec un ECG normal bien que, pour certains auteurs, la valeur prédictive négative de l'ECG soit proche de 80 à 90 % [5, 8, 13].

– **Les enzymes cardiaques**

La mesure des CPK-MB ou des troponines I ou T a été proposée dans le contexte des contusions myocardiques.

- **CPK-MB :**

Plusieurs travaux ont montré que la mesure des CPK-MB n'était pas un bon marqueur pour

le diagnostic de contusion myocardique [1, 14-17]. L'augmentation des CPK après un traumatisme s'accompagne également d'une élévation des CPK-MB, en particulier en cas de traumatisme musculaire étendu. Il a été montré que l'augmentation isolée des CPK-MB n'était pas un critère prédictif de complication ou de mortalité. Dans ce travail, l'augmentation isolée des CPK-MB s'accompagnait de troubles du rythme dans 12 % des cas [10]. Dans un travail publié en 2004, des auteurs ont montré qu'il n'y avait pas de différence des CPK-MB (211 vs. 229 UI.l⁻¹) que le patient présente ou non une augmentation de troponine I et soit symptomatique (0 vs. 4,25 µg.l⁻¹) [17].

Les troponines (I + T) sont des marqueurs bien plus spécifiques d'une atteinte myocardique que les CPK-MB car elles ne sont libérées qu'après rupture de la membrane des cellules myocardiques.

- *Troponine T*

Dans un travail prospectif où la contusion myocardique était définie par des anomalies de cinétiques segmentaires à l'échographie, des modifications ECG ou un hémopéricarde, la troponine T (> 0,5 µg.l⁻¹) était très spécifique (91 %), mais présentait une mauvaise sensibilité (31 %) [18].

- *Troponine I*

La troponine I semble être plus sensible que la troponine T [8]. Dans un travail prospectif ayant inclus 44 patients avec trauma thoracique, où le diagnostic de contusion myocardique était défini par l'échocardiographie et des critères ECG, Adams et al. [19] ont rapporté une sensibilité de 100 % et une spécificité de 97 %. Dans un autre travail, Bertinchant et al. [8] ont observé une très mauvaise sensibilité de la troponine I, mais une très bonne spécificité (97 %). Dans ce dernier travail, aucune relation pronostic n'était observée entre la troponine I ou T et le pronostic à long terme. Cette absence de relation pronostic était également observée dans un autre travail [2]. En revanche, il pourrait exister une relation entre le niveau de troponine et la survenue de trouble du rythme pour des valeurs > 1,05 µg.l⁻¹. Ainsi, une augmentation de 1 point de la troponine I s'associerait à une augmentation de 1,9 % des arythmies et une baisse de 0,4 % de la fraction d'éjection [17]. Enfin, il pourrait être possible d'éliminer une contusion myocardique significative soit par une valeur de troponine I (< 1,05 µg.l⁻¹) chez un patient asymptomatique [17], soit par l'association d'un ECG normal avec une troponine < 1,5 ng.ml⁻¹ [13].

– ***L'échocardiographie***

L'échocardiographie est un outil très utile pour la détection de contusion myocardique. Elle permet de mettre en évidence une anomalie de la cinétique segmentaire, un épanchement péricardique ou une atteinte valvulaire post-traumatique. Ces 3 critères étant retenus par certains auteurs comme définissant une contusion myocardique [2, 8]. La localisation la plus fréquente des contusions myocardiques à l'échocardiographie concerne la pointe du cœur et

l'on considère que les ventricules droit et gauche sont concernés dans 55 % des cas [20]. Une contusion isolée du ventricule droit est observée dans 40 % des cas, mais est beaucoup plus rare au niveau du VG (6 %) [20-22]. L'échocardiographie peut être pratiquée par voie transthoracique (ETT) ou transœsophagienne (ETO) et il semblerait que l'ETO soit plus performante que l'ETT pour le diagnostic de contusion myocardique [23]. Dans un travail prospectif publié en 1998, il a été montré que l'ETO était supérieur à l'ECG et au CPK-MB pour le diagnostic de contusion myocardique [24].

– **Prise en charge**

Un ECG et un dosage de troponine doivent être réalisés chez tout patient victime d'un traumatisme thoracique et/ou avec un terrain à risque cardiovasculaire. Si l'ECG et la troponine sont normales, une contusion myocardique peut être écartée avec un bon degré de certitude. Dans l'hypothèse où le patient serait susceptible de présenter une contusion myocardique (élévation de la troponine, modification de l'ECG), une échocardiographie doit être réalisée, le dosage des troponines et l'ECG répétés, et le patient monitoré pendant 48h. Dans les formes les plus sévères, les patients pourront bénéficier en cas d'insuffisance cardiaque sévère de la pose d'une contrepulsion diastolique intra-aortique voire de celle d'une assistance circulatoire [25, 26], bien sûr en plus du traitement d'éventuelles lésions cardiaques associées et d'autres lésions traumatiques.

COMMOTIO CORDIS

- **Introduction**

Le *commotio cordis* représente un exemple de trouble du rythme létal et a été décrit initialement chez de jeunes athlètes victimes d'un traumatisme thoracique d'intensité modérée, voire faible [27, 28]. Il est possible néanmoins de retrouver des scènes évocatrices de cette pathologie dans l'histoire des arts martiaux chinois avec la prise de « la touche de la mort » qui consiste en une percussion violente à la partie gauche du sternum responsable de la mort de la victime [29]. De manière plus contemporaine, ce type de traumatisme peut s'observer également à la suite de l'utilisation d'arme à létalité réduite de type « Flash Ball ».

– **Épidémiologie**

En dehors de série de cas clinique, il existe une seule grande série qui vient du registre de Minneapolis où plus de 200 cas ont été documentés depuis sa création. Selon ce registre, le *commotio cordis* touche essentiellement des enfants (26 %) ou des adolescents de sexe masculin, sans antécédent ou pathologie sous-jacente, alors que 6 % seulement des victimes avaient plus de 25 ans [30, 31]. Tous les sports présentant un risque de percussion du thorax sont concernés : baseball, softball, hockey, football ou les sports de combat comme le karaté [28].

Le problème du *commotio cordis* vient du fait qu'il est responsable d'une arythmie très fréquemment létale. Dans le registre de Minneapolis, lorsqu'une réanimation a été

entreprise (MCE, DSA), seulement 25 % des patients ont survécu [30, 31]. Cependant, de manière récente une amélioration de la survie a été observée et est probablement en relation avec le développement de l'enseignement des techniques de survie et la diffusion des défibrillateurs dans les lieux publics (DEA, DSA) [28].

- **Physiopathologie**

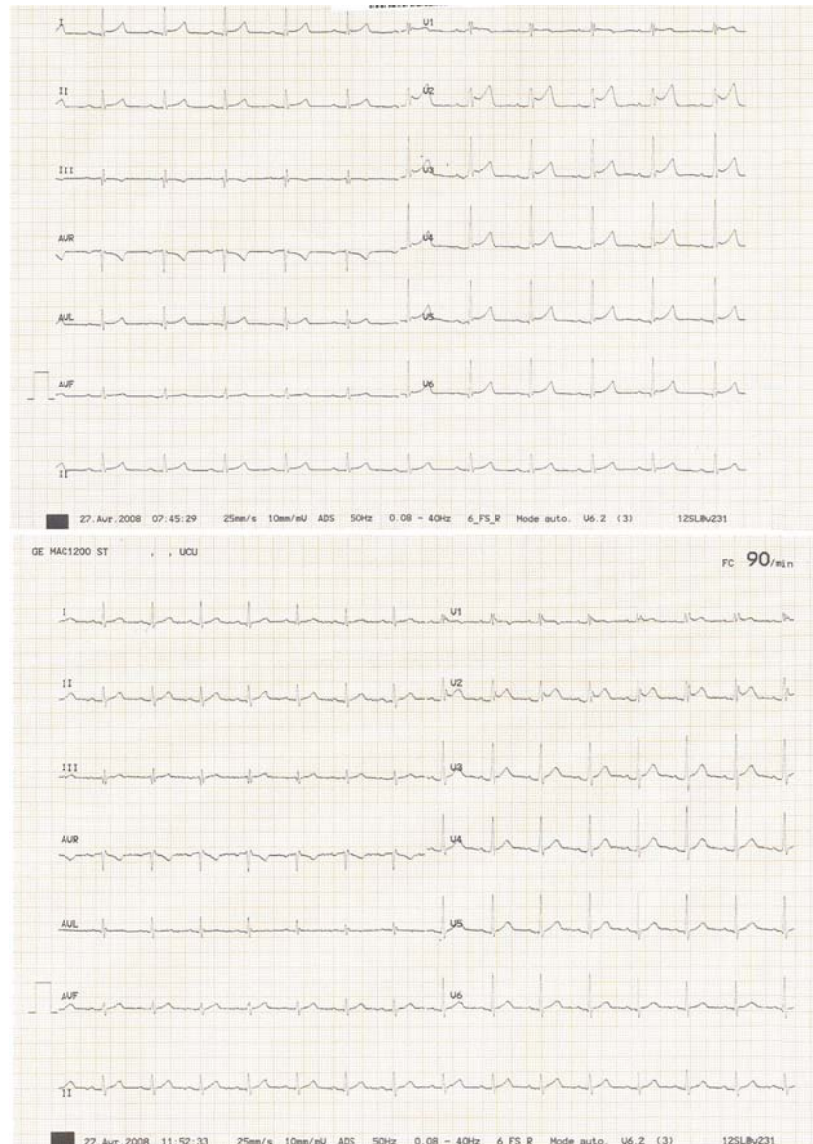
Différents mécanismes ont été proposés incluant un réflexe vasovagal sévère ou un trouble du rythme primaire [28]. Cette dernière hypothèse est celle qui semble la plus probable. En effet, à l'aide d'un modèle animal ou une percussions du thorax (à proximité immédiate ou en plein sur la silhouette cardiaque) était obtenue avec un objet similaire à une balle de baseball, il a été observé que si cette percussion, synchronisée avec l'ECG, survenait à une vitesse de 45 km/h (30 miles/h), durant la repolarisation ventriculaire (15-30 ms avant le pic de l'onde T), une fibrillation ventriculaire était systématiquement observée [32]. Si l'impact survenait durant la dépolarisation ventriculaire (pendant le QRS), un bloc auriculo-ventriculaire complet était observé en association avec une élévation transitoire du segment ST.

- **Prise en charge**

Celle-ci consiste avant tout en des mesures de prévention primaire, incluant le port d'effets de protection thoracique dans certains sports même si leur utilité est discutée ; ou de prévention secondaire telle que la mise en place de défibrillateurs sur les terrains de sports et l'enseignement des techniques de réanimation cardiaque.

Bien sûr, en cas de *commotio cordis*, la prise en charge recoupera celle de tout arrêt cardiaque. Dans la mesure où ces patients sont jeunes, voire très jeunes, il faudra si la période sans massage cardiaque (*no flow*) a été très réduite (< 3 – 5 min) proposer systématiquement une assistance circulatoire en sauvetage.

Figure 1. Jeune patient de 28 ans, sans aucun antécédent personnel ou familial, victime d'un AVP avec traumatisme thoracique. Les troubles ECG ont été spontanément résolutifs. La troponine était mesurée à l'admission à $0,32 \mu\text{g.L}^{-1}$. Elle atteignait un maximum à H+6 ($1,00 \mu\text{g.L}^{-1}$) pour ensuite s'abaisser et se normaliser en 48 h. Aucune anomalie n'était observée à l'échocardiographie.



RÉFÉRENCES

1. Feghali NT, Prisant LM. Blunt myocardial injury. *Chest* 1995; 108: 1673-7.
2. Edouard AR, Felten ML, Hebert JL, Cosson C, Martin L, Benhamou D. Incidence and significance of cardiac troponin I release in severe trauma patients. *Anesthesiology* 2004; 101: 1262-8.
3. Maenza RL, Seaberg D, D'Amico F. A meta-analysis of blunt cardiac trauma: ending myocardial confusion. *Am J Emerg Med* 1996; 14: 237-41.
4. Kaye P, O'Sullivan I. Myocardial contusion: emergency investigation and diagnosis. *Emerg Med J* 2002; 19: 8-10.
5. Tenzer ML. The spectrum of myocardial contusion: a review. *J Trauma* 1985; 25: 620-7.
6. El-Chami MF, Nicholson W, Helmy T. Blunt cardiac trauma. *J Emerg Med* 2008; 35: 127-33.
7. Lindstaedt M, Germing A, Lawo T, von Dryander S, Jaeger D, Muhr G, et al. Acute and long-term clinical significance of myocardial contusion following blunt thoracic trauma: results of a prospective study. *J Trauma* 2002; 52: 479-85.
8. Bertinchant JP, Polge A, Mohty D, Nguyen-Ngoc-Lam R, Estorc J, Cohendy R, et al. Evaluation of incidence, clinical significance, and prognostic value of circulating cardiac troponin I and T elevation in hemodynamically stable patients with suspected myocardial contusion after blunt chest trauma. *J Trauma* 2000; 48: 924-31.
9. Roxburgh JC. Myocardial contusion. *Injury* 1996; 27: 603-5.
10. van Wijngaarden MH, Karmy-Jones R, Talwar MK, Simonetti V. Blunt cardiac injury: a 10 year institutional review. *Injury* 1997; 28: 51-5.
11. Robert E, de La Coussaye JE, Aya AG, Bertinchant JP, Polge A, Fabbro-Peray P, et al. Mechanisms of ventricular arrhythmias induced by myocardial contusion: a high-resolution mapping study in left ventricular rabbit heart. *Anesthesiology* 2000; 92: 1132-43.
12. Riezzo I, Pomara C, Neri M, Rossi G, Fineschi V. Cardiac contusion: ending myocardial confusion in this capricious syndrome. *Int J Cardiol* 2008; 128: e107-10.
13. Velmahos GC, Karaiskakis M, Salim A, Toutouzas KG, Murray J, Asensio J, et al. Normal electrocardiography and serum troponin I levels preclude the presence of clinically significant blunt cardiac injury. *J Trauma*.2003; 54: 45-50.
14. Orliaguet G, Ferjani M, Riou B. The heart in blunt trauma. *Anesthesiology* 2001; 95: 544-8.
15. Fabian TC, Cicala RS, Croce MA, Westbrook LL, Coleman PA, Minard G, et al. A prospective evaluation of myocardial contusion: correlation of significant arrhythmias and cardiac output with CPK-MB measurements. *J Trauma* 1991; 31: 653-9.
16. Keller KD, Shatney CH. Creatine phosphokinase-MB assays in patients with suspected myocardial contusion: diagnostic test or test of diagnosis? *J Trauma* 1988; 28: 58-63.
17. Rajan GP, Zellweger R. Cardiac troponin I as a predictor of arrhythmia and ventricular dysfunction in trauma patients with myocardial contusion. *J Trauma* 2004; 57: 801-8.

18. Ferjani M, Droc G, Dreux S, Arthaud M, Goarin JP, Riou B, et al. Circulating cardiac troponin T in myocardial contusion. *Chest* 1997; 111: 427-33.
19. Adams JE, 3rd, Davila-Roman VG, Bessey PQ, Blake DP, Ladenson JH, Jaffe AS. Improved detection of cardiac contusion with cardiac troponin I. *Am Heart J* 1996; 131: 308-12.
20. Karalis DG, Victor MF, Davis GA, McAllister MP, Covalesky VA, Ross JJ, Jr., et al. The role of echocardiography in blunt chest trauma: a transthoracic and transesophageal echocardiographic study. *J Trauma* 1994; 36: 53-8.
21. Hendel RC, Cohn S, Aurigemma G, Whitfield S, Dahlberg S, Pape L, et al. Focal myocardial injury following blunt chest trauma: a comparison of indium-111 antimyosin scintigraphy with other noninvasive methods. *Am Heart J* 1992; 123: 1208-15.
22. Goldberg SP, Karalis DG, Ross JJ, Jr. Severe right ventricular contusion mimicking cardiac tamponade: the value of transesophageal echocardiography in blunt chest trauma. *Ann Emerg Med* 1993; 22: 745-7.
23. Chirillo F, Totis O, Cavarzerani A, Bruni A, Farnia A, Sarpellon M, et al. Usefulness of transthoracic and transoesophageal echocardiography in recognition and management of cardiovascular injuries after blunt chest trauma. *Heart* 1996; 75: 301-6.
24. Garcia-Fernandez MA, Lopez-Perez JM, Perez-Castellano N, Quero LF, Virgos-Lamela A, Otero-Ferreiro A, et al. Role of transesophageal echocardiography in the assessment of patients with blunt chest trauma: correlation of echocardiographic findings with the electrocardiogram and creatine kinase monoclonal antibody measurements. *Am Heart J* 1998; 135: 476-81.
25. Chughtai TS, Gilardino MS, Fleiszer DM, Evans DC, Brown RA, Mulder DS. An expanding role for cardiopulmonary bypass in trauma. *Can J Surg* 2002; 45: 95-103.
26. Flancbaum L, Wright J, Siegel JH. Emergency surgery in patients with post-traumatic myocardial contusion. *J Trauma* 1986; 26: 795-803.
27. Zangwill SD, Strasburger JF. Commotio cordis. *Pediatr Clin North Am* 2004; 51: 1347-54.
28. Maron BJ, Estes NA, 3rd. Commotio cordis. *N Engl J Med* 2010; 362: 917-27.
29. Kelly M. *Death touch: the science behind the legend of Dim-Mak*. Boulder, CO: Paladin Press, 2001.
30. Maron BJ, Gohman TE, Kyle SB, Estes NA, 3rd, Link MS. Clinical profile and spectrum of commotio cordis. *JAMA* 2002; 287: 1142-6.
31. Maron BJ. Sudden death in young athletes. *N Engl J Med* 2003; 349: 1064-75.
32. Link MS, Wang PJ, Pandian NG, Bharati S, Udelson JE, Lee MY, et al. An experimental model of sudden death due to low-energy chest-wall impact (commotio cordis). *N Engl J Med* 1998; 338: 1805-11.